

цензуруемых статей для обсуждения антитромботических эффектов различных фитохимических веществ, таких как эфирные масла, флавоноиды и гинкголид Б. Результаты этих исследований свидетельствуют о том, что растения содержат биоактивные вещества, обладающие большим потенциалом для разработки новых антикоагулянтных препаратов для профилактики и лечения сердечно-сосудистых заболеваний. Также специалисты должны знать о синергетическом эффекте одновременного применения этих лекарственных растений и химического антикоагулянта.

Сепідех Парчамі Газас, Т.П. Гарник, В.А. Туманов, Е.В. Горова, Хамід Муртаза

ЛІКАРСЬКІ РОСЛИНИ ЯК ДЖЕРЕЛО ПРИРОДНИХ АНТИТРОМБОТИЧНИХ ЗАСОБІВ У КОРЕКЦІЇ ЗДОРОВ'Я (ОГЛЯД ЛІТЕРАТУРИ)

Ключові слова: фітохімічна речовина, антикоагулянт, антитромботик, варфарин, ефірна олія, флавоноїди

Гіперкоагуляція може бути результатом дисбалансу гемостазу, що призводить до порушення кровообігу і тромбозу. Хоча антикоагулянти, такі як гепарин і антагоністи вітаміну К, були розроблені більше п'яти десятиліть тому і відомі як загальноприйняті методи лікування, вони в більшості випадків супроводжуються загрозовими для життя побічними ефектами. Таким чином, відкриття більш безпечних, дешевих та доступних трав'яних антикоагулянтів з меншою токсичністю і меншою кількістю побічних ефектів викликає зацікавлення дослідників. Інформація для даного огляду зібрана з переглянутих статей для обговорення антитромботичних ефектів різних фітохімічних речовин, таких як ефірні олії, флавоноїди і гинкголид Б. Результати цих досліджень свідчать, що рослини містять біоактивні речовини,

які володіють великим потенціалом для розробки нових антикоагулянтних препаратів для профілактики та лікування серцево-судинних захворювань. Також фахівці повинні знати про синергетичний ефект одночасного застосування цих лікарських рослин і хімічного антикоагулянта.

Конфлікту інтересів у авторів немає.

Conflict of interest: Authors have no conflict interest to declare.

Участь кожного автора у написанні статті:

Сепідех Парчамі Газас: ідея написання статті, дизайн дослідження, написання статті, анотація.

Гарник Т.П. – актуальність теми, збір і огляд літератури, корекція теми написання, анотація.

Туманов В.А. – огляд літератури, висновки.

Горова Е.В. – збір і аналіз джерел літератури, висновки, коректура тексту.

Хамід Муртаза – корекція і літературне редагування.

Електронна пошта для спілкування з авторами:

Sepideh Parchami Ghazae: Suggesting topic of the article, collecting sources of article, writing the article; *e-mail: sep_par_71@ukr.net.*

Tetiana Harnyk: reviewing the article, collecting sources of article; *e-mail: phitotherapy.chasopys@gmail.com.*

Viktor Tumanov: Collecting sources of article.

Ella Gorova: Collecting sources of article; editing the article, conclusions.

Murtaza Hameed: Editing the article.



DOI:10.33617/2522-9680-2021-3-19
УДК 617.721:616.11.9]-07

ІРИДОДІАГНОСТИКА У КЛІНІЧНІЙ ПРАКТИЦІ

- С.В. Потоцька, лікар з народ. та нетрадиц. мед.
- ФОП «Медична практика», м. Київ

В основі іридодіагностики лежить клінічна інтерпретація змін, які виникають на райдужній оболонці ока. Іридологія як наука розглядає райдужку як екстерорецептивну зону, як складний генетичний маркер. При обстеженні проводиться аналіз іридознаків, які можуть бути вродженими чи набутими.

Райдужка відображає вроджені вади, закріплені в генотипі. Є дані, які свідчать, що вона відображає інформацію про дефекти до четвертого

покоління включно. За результатами численних досліджень Bourdiol (1975) виявив, що праве око чоловіків несе батьківський генотип, а ліве – материнський. У жінок – навпаки. На думку Вельхова (1992), передача локальних знаків від батьків становить 50%.

У практичній діяльності лікаря іридолога у 85% випадків зустрічаються пацієнти з поєднаною патологією органів шлунково-кишкового тракту, яка є причиною виникнення захворювань

інших органів і систем організму.

На практичних прикладах розглянемо вплив патології органів шлунково-кишкового тракту на стан інших органів та систем (рис. 1).

Чоловік 28 років звернувся до лікаря зі скаргами на виражений вугровий висип на обличчі, спині, підвищену втомлюваність, безсоння, періодичний головний біль, нерегулярні випорожнення. Вживає алкоголь, палить. Об'єктивно: підвищена дратівливість, вугрі.

На правій райдужці бачимо велику лауну з темним дном і перегородками на дні лакуни, чітким білим обідком навколо неї. Лакуна розташовується в районі 8 годин і відповідає зоні проекції жовчного міхура. Свідчить про наявність хронічного холециститу і гастриту у даного пацієнта. Також на цій райдужці бачимо темну пігментацію зіничного поясу, множинні токсичні промені, токсичний ободок по краю райдужної оболонки, що свідчать про інтоксикацію.

Множинні лакуни і зміна кольору райдужки в районі з 7 до 8 годин свідчать про токсичне ураження печінки.

Токсичні промені в області з 11 до першої години розташовуються радіально, мають темний колір, нагадують клиноподібні рубці. В даному випадку розташовуються в області мозку. Свідчать про сильні головні болі, зниження працездатності, дратівливість.

Лімфатичний розарій – це порушення метаболічних процесів в організмі. Адаптаційні кільця впродовж всієї райдужки підкреслюють наявність спастичних процесів в різних органах.

Токсичний ободок розташований по краю райдужки, в зоні, проекційно пов'язаний зі шкірою. У даному випадку свідчить про інтоксикацію.

Після проведення біорезонансної протипаразитарної програми, прийому сорбентів та гомео-

патичного лікування стан покращився. Кількість вугрових висипань значно зменшилась, нормалізувався сон, випорожнення. Також на початку лікування було рекомендовано дотримуватися певного режиму харчування і питного режиму.

У даному випадку тісно простежуються причинно-наслідкові зв'язки між станом шлунка, кишечника, жовчного міхура, печінки і станом нервової системи та шкіри (рис. 2).

Чоловік 43 років звернувся зі скаргами на часті напади підвищення артеріального тиску (160/100 мм. рт. ст.), серцебиття, задишку.

Іридознаки лівої райдужки свідчать про ураження печінки (множинні лакуни в районі 7-8 годин), підшлункової залози (лакуни за типом стільників на 4 год. 30 хв.), шлунка (токсична зернистість, затемнення строми зіничної облямівки), кишечника (зміна забарвлення та множинні дрібні лакуни в зіничній зоні). Множинні лакуни в проекційній зоні головного мозку свідчать про токсичне ураження. Пігментна пляма по краю автономного кільця на 10 год. в проекційній зоні серця. Виражена пігментація в області проекції передміхурової залози (на 5 год. та на 7 год.).

Клінічний діагноз цього пацієнта: гіперхолестеринемія, гіпертонічна хвороба 1-2 ст., хронічний гастрит, холецистит, коліт, панкреатит, хронічний простатит.

У даному випадку також тісно простежується зв'язок між станом кишечника, печінки, жовчного міхура та тими скаргами, з якими пацієнт звернувся. З анамнезу: мама пацієнта також хворіє на гіпертонічну хворобу та гіперхолестеринемію (рис. 3).

Чоловік 63 років скаржиться на здуття живота, періодично рідкі випорожнення, підвищення артеріального тиску до 160/100 мм. рт. ст., болі в області серця, підвищення рівня цукру в крові до

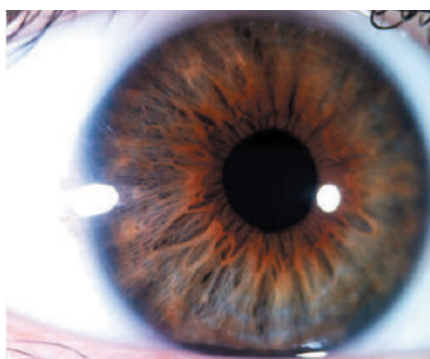

Рис. 1. Випадок 1

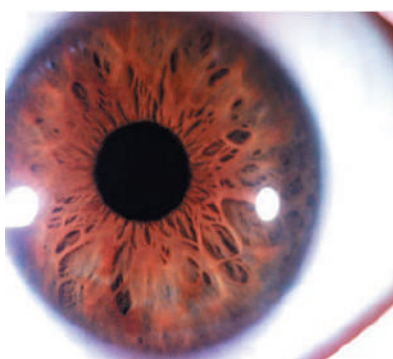

Рис. 2. Випадок 2

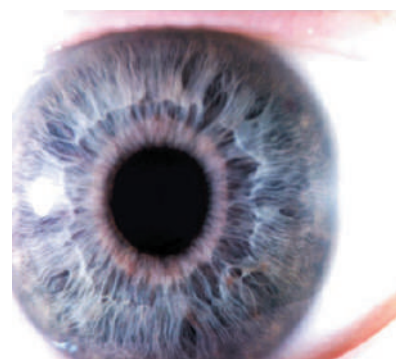


Рис. 3. Випадок 3

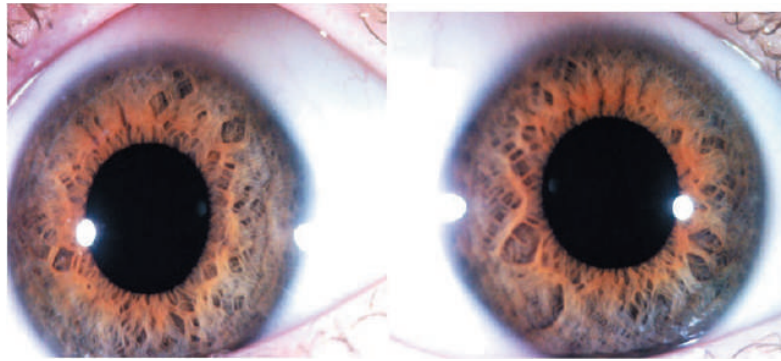


Рис. 4. Випадок 4

6-7 од. Скарги з боку кишечника з'явилися після проведення курсу процедур гідроколонотерапії 12 років тому.

На райдужці – ознаки ураження шлунка і кишечника. Виразене просвітлення строми райдужки у зіничному поясі свідчить про дисбактеріоз кишечника. Відзначається локальна втрата пігменту зіничної облямівки, що свідчить про наявність хронічного гастриту, а також про ослаблений тонус парасимпатичного відділу вегетативної нервової системи. Є кілька лакун в області проекції серця, підшлункової залози.

Діагноз: гіпертонічна хвороба 2 ст., цукровий діабет тип 2 субкомпенсований, хронічний панкреатит, дисбактеріоз кишечника.

У даному випадку пацієнт, дотримуючись принципів раціонального харчування, здорового способу життя та на тлі гомеопатичного лікування і прийому пробіотиків вже довгий час не має ознак порушення функцій серцево-судинної системи, нормалізувався сон, та рівень цукру в крові, випорожнення, зменшилося здуття живота (рис. 4).

На прийомі дівчинка 6 років з частими захворюваннями органів дихання (аденоїдити, бронхіти, ангіни). Хворіє кожен місяць. Апетит знижений. Болі і здуття живота, закрепи.

Райдужка лімфатичного типу. Відповідає 3-4 ступеню щільності. Такі іридологічні знаки як лакун є в проекційній зоні печінки, жовчного міхура, підшлункової залози, придаткових пазух носа, вуха, щитоподібної залози, мозку. Гіперпігментація райдужки в зіничній зоні і наявність великої кількості дрібних лакун – ознаки запального процесу в кишечнику.

Наявність адаптаційних кілець свідчить про збудження нервової системи. Подібний тип райдужки притаманний дітям зі слабким здоров'ям, які болісно реагують на стрес.

У цієї дитини внаслідок порушення функцій органів травлення (наявність дискінезії жовчовивідних шляхів, лактазної недостатності, дисбактеріозу кишечника) спостерігається різке зниження імунних функцій, що сприяє загостренню хронічних захворювань дихальної системи (рис. 5).

На прийом прийшла жінка 35 років з діагнозом: хвороба Крона. На райдужці в проекційній зоні кишечника багато дрібних лакун, щілин (крипт), токсичні промені, стертість трабекулярного малюнку, гіперпігментація, розмитість автономного кільця. Є ознаки, що свідчать про перенесені раніше захворювання легенів, лівого яєчника, пе-

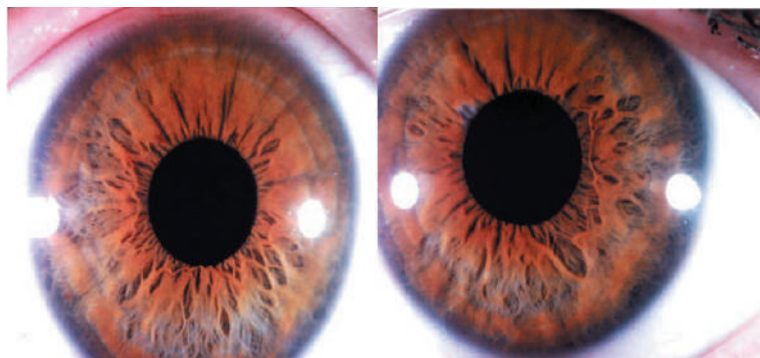

Рис. 5. Випадок 5

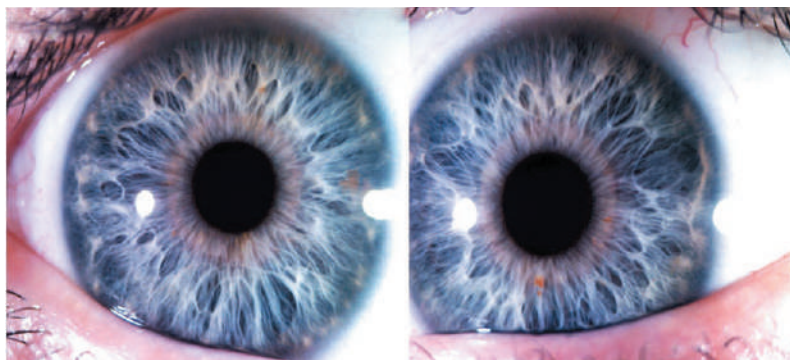

Рис. 6. Випадок 6

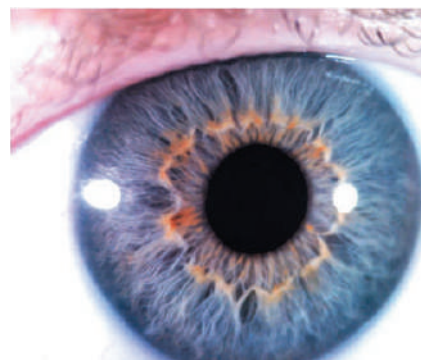


Рис. 7. Випадок 7

чінки та наявність спастичних процесів.

Скарги: пронос, втрата ваги, слабкість. А також турбує підвищена дратівливість, безсоння, агресивна поведінка. Нічні болі в спині. Страждає на анкілозуючий спондиліт. З дитинства неодноразово лікувалась з приводу холецистити, ентериту, дисбактеріозу кишечника у лікарні, була на санаторно-курортному лікуванні. Призначено гомеопатичне лікування. Запропоновано дотримуватись дієти та режиму відпочинку.

У даному випадку зниження функції нервової системи і проблеми з хребтом є наслідком захворювання кишечника (рис. 6).

Чоловік 41 року з дитинства мав проблеми з органами травлення. Печія, поганий апетит, рідкі випорожнення з частинками неперетравленої їжі, болі в животі. Окрім цих скарг в останній час з'явилась слабкість та відчуття оніміння в руках та ногах, зменшення обсягу м'язів гомілок, мимовільні посмикування, а також загальна слабкість і головний біль.

На райдужці бачимо лімфатичний тип конституції 5-6 ступенів щільності, що вказує на значне зниження імунних функцій, схильність до довгостроково перебігаючих захворювань з ускладненнями і несприятливим прогнозом. Виражені ознаки слабкості сполучної тканини. Наявність лімфатичного розарію підкреслює порушення метаболічних процесів. Просвітлення строми райдужки в зіничному поясі вказує на довгостроково існуючий дисбактеріоз кишечника.

Після проведення численних досліджень, в тому числі МРТ головного, спинного мозку, хребта встановлений діагноз: бічний аміотрофічний склероз. Призначено лікування.

В даному випадку спостерігаємо генетично детерміновану слабкість сполучної тканини, а також слабкість органів травлення. При недотриманні принципів раціонального харчування, підвищен-

них психоемоційних навантажень протягом життя, що мало місце у даного пацієнта – відбулося різке зниження імунітету з розвитком важкого захворювання. З даних катамнезу (5 років) захворювання швидко прогресувало і призвело до інвалідизації пацієнта (рис. 7).

Жінка 53 років скаржиться на болі в животі, печію, відрижку, закрепи. Також турбують підвищена втомлюваність, безсоння, підвищення артеріального тиску, болі в дрібних суглобах рук, варикозне розширення вен нижніх кінцівок. З дитинства лікувалась з приводу дискінезії жовчовивідних шляхів, ацетонемічних кризів. Надалі: в результаті недотримання правил харчування, порушення режиму праці та відпочинку, підвищених психоемоційних навантажень (тривалий час працювала вчителем в іншій країні) стався збій в роботі імунної та ендокринної систем. З'явилися ознаки аутоімунного тиреоїдиту і ревматоїдного артрити. Діагноз був підтверджений лабораторно та інструментально.

На райдужці: лімфатичний тип 4 ступеня щільності з наявністю лакун в проекційних зонах головного мозку, щитовидної залози, лівого колінного суглоба, хребта, підшлункової залози, дихальних шляхів, печінки. Значне просвітлення строми зіничного поясу свідчить про дисбактеріоз кишечника; пігментація по краю автономного кільця – про запальний процес в цьому органі. Просвітлення строми по краю автономного кільця у вигляді ламаної лінії вказує на наявність остеохондрозу хребта внаслідок слабкості сполучної тканини.

Таким чином, можна думати про те, що і в даному випадку порушення функціонування органів шлунково-кишкового тракту і під впливом стресових факторів в подальшому призвело до виникнення аутоімунного тиреоїдиту і ревматоїдного артрити.

Висновки

1. Показана на прикладах поява патологічних знаків на райдужці причинно-наслідкові зв'язки виникнення захворювань в організмі.

2. Показано, що захворювання органів шлунково-кишкового тракту призводять до порушення функції ендокринної, імунної та інших систем організму і, в подальшому, можуть призвести до розвитку важких захворювань.

3. Показано можливість побачити стан всього організму в одному полі зору; виявити пер-

шопричину і початок захворювання; а також генетичну схильність до того чи іншого процесу. Провести контроль за динамікою патологічного процесу, в тому числі, і під впливом лікування.

Все це можливо при проведенні діагностики за райдужною оболонкою ока. Метод є доступним, достовірним, безболісним, нешкідливим для пацієнта та лікаря, актуальним у сучасних умовах експрес-методом.

Література

1. Вельховер Е.С., Шульпіна Н.Б. *Іридодіагностика. М. Медицина. 1998 р., 240 с.*
2. Коновалов В.В., Антонов А.А. *Практична іридологія. М. 1990 р., 88 с.*
3. Петенко О.В., Лісовенко Г.С., Сядро Т.А. *Нетрадиційні методи діагностики терапії. Київ. Наукова думка. 1990 р., 140 с.*

4. Петенко О.В., Гречишнікова Н.І. *Практичний посібник з іридодіагностики. Ч. 1. Загальна іридодіагностика. Душанбе. 1995 р., 300 с.*

Надійшла до редакції 04.08.2021 р.

Прийнято до друку 27.08.2021 р.

УДК 617.721:616.1/9]-07

DOI:10.33617/2522-9680-2021-3-19

С.В. Потоцька

ИРИДОДИАГНОСТИКА У КЛІНІЧНІЙ ПРАКТИЦІ

Ключові слова: іридодіагностика, райдужка, шлунково-кишковий тракт, дисбактеріоз кишечника, причинно-наслідкові зв'язки, бічний аміотрофічний склероз, хвороба Крона, ревматоїдний артрит, аутоімунний тиреоїдит.

У статті автор на практичних прикладах показує можливість побачити причинно-наслідкові зв'язки в організмі при проведенні іридодіагностики. Також показана роль патології органів шлунково-кишкового тракту (зокрема, кишечнику) як фактора, що є першопричиною зниження імунних функцій і виникнення в подальшому аутоімунних та інших тяжких захворювань.

С.В. Потоцкая

ИРИДОДИАГНОСТИКА В КЛИНИЧЕСКОЙ ПРАКТИКЕ

Ключевые слова: иридодиагностика, радужка, желудочно-кишечный тракт, дисбактериоз кишечника, причинно-следственные связи, боковой амиотрофический склероз, болезнь Крона, ревматоидный артрит, аутоиммунный тиреоидит.

В статье автор на практических примерах показывает возможность увидеть причинно-следственные связи в организме при проведении иридодиагностики. Также показана роль патологии органов желудочно-кишечного тракта (в частности, кишечника) как фактора, который является первопричиной снижения иммунных функций и возникновения в дальнейшем аутоиммунных и других тяжелых заболеваний.

S.V. Pototska

IRIDOLOGY IN CLINICAL PRACTICE

Key words: iridology, iris, autoimmune thyroiditis, rheumatoid arthritis, gastrointestinal tract, intestinal dysbiosis, cause-effect relationship, amyotrophic lateral sclerosis, Crohn's disease.

In the article the author shows on practical examples of cause-effect relationships in the body during iris diagnostics. Also, pathology of the gastrointestinal tract, particularly intestine, is demonstrated as the primary cause of decreased immune functions and emergence of autoimmune diseases.

Автор заявляє про відсутність конфлікту інтересів.

Електронна пошта для спілкування із автором:

pototskasvitlana@ukr.net (Потоцька Світлана Володимирівна).

